



Zarudlé oči jasně poukazují na to, že něco není v pořádku

Když slzí oči...

Slzící oko a více nebo méně výrazné zarudnutí vnitřní strany víček poukazují na zánět spojivek.

Co jsou to spojivky? Jako spojivky označujeme sliznici, jež pokrývá vnitřní stranu víček, tedy tu, která přiléhá k oční bulvě. Kromě toho sahá spolu s bělímou až k rohovce - tedy až k průhledné části vnějšího oka, jíž světlo dopadá na panenku. U psů je nápadná velká spojivková řasa, jíž se říká mžurka nebo „třetí víčko“. Je umístěno v koutku očí přiléhajícímu k nosu a je ho možno spatřit, jak se přetahuje přes přední plochu oční bulvy. To se děje například ve chvíli, když je pes velmi ospalý a oči se mu zpola zavírají. Spojivky slouží ke zvlhčování rohovky, když se po ní při každém zavření očí rozdělují slzy. Kromě toho ve sliznici mají zakončení vývody slzných žláz.

Indikátor nemoci

Kromě možných zánětů spojivek samotných má veterinář ještě další dobrý důvod pro to, aby spojivkám věnoval zvýšenou pozornost. Je to tenká, dobře prokrvená blána, která neobsahuje pigment. To umožňuje pozorovateli zjistit stav prokrvení tělesných tkání. Snadno se podle nich pozná chudokrevnost nebo šokový stav. V obou případech jindy růžová sliznice zbledne nebo dokonce úplně zbledne. Dobře zde lze rozpoznat také žluté zbarvení, jež poukazuje na poruchu funkce jater. Důkladná prohlídka sliznic je proto u psa mimořádně důležitá, protože jinak je jeho kůže osrstěná a pigmentovaná, což vylučuje zhodnocení stavu způsobem, na nějž jsme zvyklí od člověka („Vždyť vypadá úplně bíle!“).

Hlavní příznak: zarudlé oko

Ale zpět k zarudlému slzícímu oku. V nejjednodušším případě, jenž je také nejpravděpodobnější, bývá příčinou zánět spojivek. Jako možná příčina přichází v úvahu všechno, co mohlo nějakým způsobem podráždit sliznici: vítr, prach, bakterie, viry nebo cizí tělesa. Když pes za jízdy vystrkuje hlavu z auta a dalšího dne ho začne trápit zánět spojivek, zvaný též konjunktivitida, je diagnóza jasná. Ve všech ostatních případech je ovšem důležité, aby veterinář zjistil skutečnou příčinu. Pokud totiž ve spojivkách je zabodnuté cizí těleso, třeba trn nebo kamínek, žádná oční kapka na světě s tím nic nezmůže. Aby si veterinář byl skutečně jistý, že příčinou zánětu spojivek není cizí těleso, musí se za pomoci speciální

pinzety podívat i za třetí víčko. To jde pouze tehdy, pokud se oko předtím na povrchu umrtví prostřednictvím speciálních kapek. Ale ani víčko ohnuté dovnitř nebo řasy zarůstající z okraje víčka příliš dovnitř nesmějí uniknout lékařově pozornosti. Stejně jako cizí těleso totiž mohou dráždit oko, které pak na situaci reaguje zánětem.

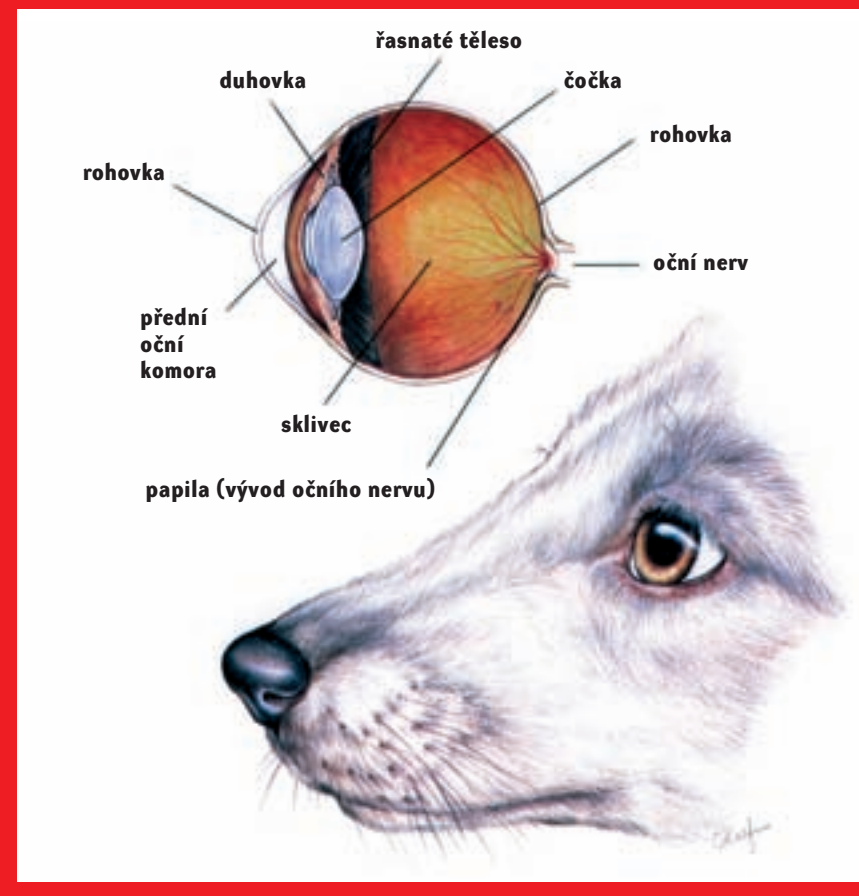
Viry a bakterie...

Kromě podráždění cizím tělesy nebo infekcemi mohou zánět spojivek způsobovat také alergické reakce. Jejich diagnostikování si může za určitých okolností žádat téměř detektivní schopnosti. Pes může zároveň také kýchat nebo ho může svědit ucho v místě přiléhajícím k hlavě či mezi prsty... Na stopu mohou majitele a veterináře přivést také časové souvislosti například s kontaktem s určitými rostlinami. Výtok z očí při alergickém zánětu spojivek je čistý, ne hnisavý.

Vřídky na spojivkách

Zvláště u mladých psů velmi časté onemocnění je konjunktivitis follicularis. Tento odborný pojem vlastně jen popisuje skutečnost, že na spojivkách spodního i vrchního víčka i třetího víčka se tvoří vřídky. Ty při každém mrknutí škrábou rohovku, dráždí ji a vedou k výše uvedeným symptomům. Když se díváme na vnitřní stranu třetího víčka, v pokročilém stadiu vypadá jako povrch maliny. Přesná příčina tohoto onemocnění doposud není známa. Předpokládá se podíl herpesviru. Onemocnění překvapivě nepostihuje dospělé psy, ale jedná se o typický problém mladých zvířat. Léčba očními kapkami a mastmi přináší většinou jen krátkodobý úspěch, protože vřídky zůstávají, a když přestaneme podávat

Zdravé psí oko



medikamenty, zase nabobtnají. Proto se většinou provádí přibližně ve stáří jednoho roku - při dřívější léčbě dochází často k recidivě - k odstranění vřídků. Seškrábou se ostrým nástrojem, pes je při zákroku v krátkodobé narkóze. V první chvíli po zákroku přirozeně následuje ještě výraznější zánět. Nyní je skutečně nezbytné s absolutní důsledností podávat léky do očí, protože teprve teď mohou působit všude tam, kde je potřeba. Předtím nebyly schopny proniknout do vřídků, a proto s nimi nebyly schopné efektivně bojovat.

Jiné diagnózy a komplikace

I když většinou jsou nalezení příčiny a následná léčba snadné, je vždy dobré psa s podezřením na zánět spojivek nechat prohlédnout veterinářem. Tento zánět se totiž snadno může rozšířit i na další struktury oka. Za podobnými příznaky se mohou skrývat také další příčiny, v prvé řadě již zmiňované vniknutí cizího tělesa, ale například také nedostatečná produkce slz. Správná diagnóza a vhodná léčba způsobí, že se oko během krátké doby uzdraví a přestane „plakat“.

Katja Sauerová