Nová nemoc se šíří

Dirofilarióza postihuje především psy

Dirofilarióza se šíří do střední Evropy

Přednedávnem proběhla hromadnými sdělovacími prostředky dílčí sdělení o výskytu tzv. srdečních červů u psů v České republice a vyvolala nemalý zájem veřejnosti, a to nejen kynologické. Naznačovala totiž riziko nákazy člověka a možnost postižení očí. O co vlastně jde?

Srdeční červ je lidové pojmenování (odvozené z angl. Heart Worm) vlasovky psí (latinsky *Dirofilaria immitis*), původce parazitárního onemocnění parazitózy zvaného dirofilarióza, jež postihuje především psy.

Vlasovka psí je parazitem krevního oběhu psa a náleží do skupiny filárií, česky zvaných vlasovci. Tito cizopasníci, dříve řazení mezi tzv. červy, patří k hlísticím, tedy do té skupiny živočichů, do níž náležejí také škrkavky a další tzv. obli červi - měchovci, tenkohlavci, svalovci aj. vnitřní cizopasníci psa, jejichž tělo je na pomyslném příčném řezu okrouhlé (což je znak, který je odlišuje od dalších vnitřních cizopasníků, tasemnic a motolic, které mají tělo na příčném řezu ploché).

Od známých škrkavek se filárie značně liší nejen tvarem a uspořádáním těla, ale i způsobem parazitace a svým vývojovým cyklem. Jsou poměrně velmi dlouhé a velice tenké, vlasovité (odtud také české jméno vlasovci). Samice jsou prakticky vždy větší než samci. Vývojový cyklus se celý odehrává(s jedinou výjimkou, kterou je vlasovec medinský *Dracunculus medinensis*), v organismu hlavního a vedlejšího hostitele. Pohlavní fázi svého vývoje prodělávají v těle hlavního hostitele, kterým mohou být příslušníci různých živočišných druhů. Jako mezihostitelé (vedlejší hostitelé) a přenašeči jim slouží většinou různé druhy bodavého hmyzu, nejčastěji much (bodalek, ovádů) a komárů.

Filariózy, parazitózy vyvolané vlasovci, jsou hojné především v tropických a subtropických oblastech, ale lze se s nimi setkat i v chladných částech světa. Z míst, kde se vyskytují trvale, mohou být jejich původci zavlečeni i jinam a šířit se všude, kde nacházejí vhodné podmínky. Dirofilarióza se vyskytuje v Americe, a to Severní (prakticky ve všech státech USA včetně Aljašky a v Kanadě) i Jižní (zdejší původce onemocnění byl sice vědecky popsán jako samostatný druh pod jménem Dirofilaria magalhaesi, je však s největší pravděpodobností totožný s vlasovkou psí), v Africe, Asii, Austrálii a v jižní Evropě. Čas od času bývá - v současnosti stále častěji - zavlečena i do střední Evropy.

Zde se poslední dobou evidentně vyskytuje mnohem více než v minulosti. Není to tak překvapivé, jak by se mohlo zdát. Základní podmínky pro její šíření - teplota vzduchu a přítomnost mezihostitelů - přenašečů - jsou pro jejího původce i v našich zeměpisných šířkách příznivé, takže šíření nebrání. Pokud jde o mezihostitele, je vlasovka psí, jako každý vývojově starý cizopasník, naprosto nenáročná, soudí se, že jimi mohou být komáři celkem asi šedesáti (!) druhů, takže o ně rozhodně nemá ve středoevropském prostoru nouzi.

Vývojový cyklus a přenos

Zatímco vývoj škrkavky psí (Toxocara canis) a jiných hlístic se odbývá v jediném hostiteli, vlasovka psí k němu potřebuje hostitele dva - hlavního (konečného) a vedlejšího (mezihostitele). Hlavním hostitelem, v němž dochází k jejímu pohlavnímu rozmnožování, je pes, ale může jím být i kočka, fretka a příležitostně také prase nebo člověk. Vedlejším hostitelem a přenašečem, v jehož organismu probíhá vývoj a přeměna larev vzniklých v těle hlavního hostitele (tzv. mikrofilárií) na larvy invazní (schopné napadnout další hlavní hostitele) jsou různé druhy komárů včetně těch, které se běžně vyskytují i u nás.

Původce dirofilariózy cizopasí jako dospělec převážně v pravé předsíni a komoře srdeční, v plicním kmeni a plicních tepnách a v přední a zadní duté žíle hostitele. Výjimečně se může vyskytnout i v jiných orgánech. Oči běžně nenapadá, i když ojediněle byl zastižen i v přední komoře oční, ale některé druhy filárií parazitují i v očích a jejich okolí. Samci jsou dlouzí 12 až 18 cm, silní asi 1 mm a mají zatočený zadní konec těla, samice jsou jako u všech filárií větší, měří 25 - 30

Dospělec v srdečním svalu uhynulého psa

cm a jsou silné asi 1,3 mm. V těle hlavního hostitele mohou žít 5 až 7 roků. Zhruba za 192 dny po oplození rodí samice živé larvičky, které se nazývají mikrofilárie. Ty se zdržují v periferní krvi pouze večer a v noci, kdy mají příležitost dostat se do organismu svých vedlejších hostitelů - komárů přijímajících potravu - sajících krev. Jde o velmi názorný příklad přizpůsobení cizopasníka soumračné a noční aktivitě přenašečů. Mikrofilárie žijí v krevním oběhu hlavního hostitele asi 2 roky. Dříve se předpokládalo, že v komárech neprodělávají larvy žádný vývoj, a ti byli proto pokládáni za pouhé přenašeče, nikoli za mezihostitele dirofilárií. Podle nejnovějších výzkumů jsou však také vedlejšími hostiteli cizopasníka. Za 2 až 3 týdny po nasátí krve s mikrofiláriemi se z nich v těle komára vyvíjejí infekční larvy schopné nakazit další hlavní hostitele. Mikrofilárie tuto schopnost nemají. Pronikají sice transplacentárně do plodů březích fen, ale nejsou schopny ještě nenarozená štěňata nakazit a dále se v nich vyvíjet.

K tomu, aby vývoj larev v mezihostiteli úspěšně proběhl, je nutná teplota vzduchu vyšší než 14 °C . Při optimální teplotě 27 °C trvá 14 dní, při nižší až 21 den. Mikrofilárie nasáté s krví hostitele se z trávicího traktu komára dostávají do jeho vylučovacích orgánů, kde se několikrát svlékají a vyvíjejí v infekční larvy. Ty se stěhují do sosáku a při sání na dalším hostiteli prorážejí jeho chitinovou stěnu a pronikají do krve hlavního hostitele. V jeho tkáních putují a prodělávají vývoj trvající 3 až 4 měsíce. Pak se nechávají krví zanést do pravého srdce a do něho vstupujících a z něho vycházejících velkých cév, kde za 5 až 7 měsíců (u psa, u kočky za 8) pohlavně dospívají. Může jich tu být i několik desítek, dokonce víc než sto.

Příznaky a diagnóza

Pokud je dospělých cizopasníků větší množství, ucpávají pravou komoru srdeční a plicní kmen a způsobují tím poruchy v normálním oběhu krve. Svým cizopasením vyvolávají zánět výstelky srdce, což vede ke vzniku srdeční slabosti. Vyvíjí se také progresivní zánět výstelky plicního kmene a plicních tepen, který poškozuje jejich stěny. Zasažená místa potom zvazivovatí a nejsou funkčně plnohodnotná. Opakované vmetení jednotlivých cizopasníků hlouběji do plicních tepen vede ke vzniku zánětlivých ložisek v plicích. Onemocnění plic má za následek přetížení malého krevního oběhu, které způsobuje po čase chorobné rozšíření pravého srdce, zejména komory.

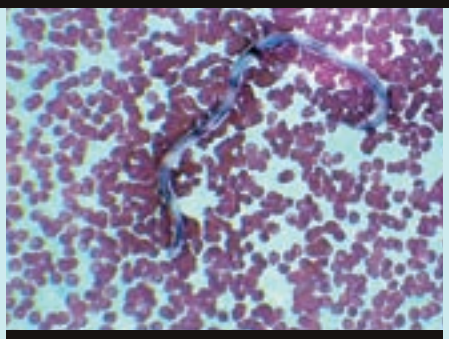

Dospělec v srdci

Komár útočný
(Anopheles de vexans)

Při invazích pokládaných za slabší (asi do 50 dospělců) se cizopasníci zdržují především v plicním kmeni a na začátku plicních tepen, při silnějších (kdy u hostitele parazituje zhruba více než 50 dirofilárií) je postiženo také pravé srdce a ústí dutých žil. Ucpání zadní duté žíly parazity vede k městnání krve v játrech a k jejich postupné fibróze (vazivovatění). Vyvíjí se také glomerulonefritida - zánětlivé onemocnění ledvin postihující ledvinná klubíčka. Je-li dirofilárií v těle hostitele enormně mnoho, mohou proniknout i do některých jiných, málo obvyklých orgánů, například do přední oční komory, do ústřední nervové soustavy nebo do kůže, a vyvolávají zde zánět.

Slabší invaze probíhají téměř bezpříznakově. Při těžších se dostavuje chronické kardiopulmonární onemocnění (choroba srdce a plic), které se zpočátku projevuje jen při větší fyzické zátěži. Postižený pes kašle a obtížně dýchá, hubne a trpí nechutenstvím, na různých částech jeho těla se mohou objevit otoky. Může mít také zvýšenou tělesnou teplotu. Stav pacienta komplikuje vznik krevních sraženin neboli trombů v různých částech těla a jejich následné vmetení do plic a jaterní a ledvinné selhávání. Játra se zvětšují, v dutině břišní může vznikat výpotek. V moči bývá krev a někdy se objevují také křeče podobné křečím při epileptickém záchvatu. Žloutenka a větší množství výpotku v dutině břišní je příznakem akutního jaterního selhání. Vyšetřením krve se zjišťuje chudokrevnost v důsledku nadměrného rozpadu červených krvinek) a zvýšený počet jednoho druhu bílých krvinek.

Zdraví psa poškozují i mikrofilárie, které mohou ucpávat při pobytu v periferní krvi krevní kapiláry, horší ale je, že u mnoha psů vzniká přecitlivělost na tato vývojová stadia. Hypersenzitivní reakce způsobuje alergický zánět plic, který se projevuje chronickým kašlem, obtížným dýcháním, nechutenstvím, cyanózou (šedavým až namodralým zbarvením zevně viditelných sliznic) a hubnutím.

V diagnostice dirofilariózy se uplatňuje sérologický test, přímý průkaz mikrofilárií v krvi psa (odběr vzorku krve je třeba uskutečnit v podvečerních nebo večerních hodinách), rentgenologické a ultrasonografické vyšetření srdce. Poslechem lze zjistit na srdci abnormální šelesty.

Léčba a prevence

K léčbě, kterou je míněna likvidace dospělců, se používají přípravky, jejichž účinnou složkou je thiacetarsamid sodný nebo dihydrochlorid melarsominu. Jde o poměrně toxické sloučeniny arzenu, jejichž použití má mnoho nežádoucích vedlejších účinků, které v krajním případě mohou bezprostředně ohrozit život psa. Proto je pokládána za potřebnou krátkodobá hospitalizace zvířete, kterému byl některý z těchto léků podán. Někdy, zejména při silné invazi, je nezbytný chirurgický zákrok (mechanické odstranění cizopasníků ze srdce a velkých cév). Jde o poměrně náročný výkon na srdci, který může uskutečnit pouze specializované pracoviště náležitě vybavené přístrojově i personálně.

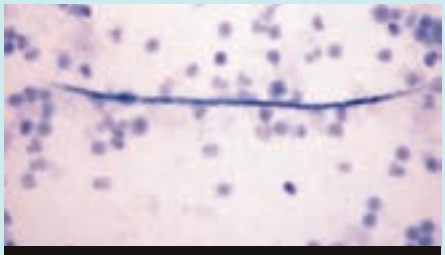

Mikrofilárie v krevním roztěru pod mikroskopem

Foto autor, Minerva

Nová nemoc se šíří

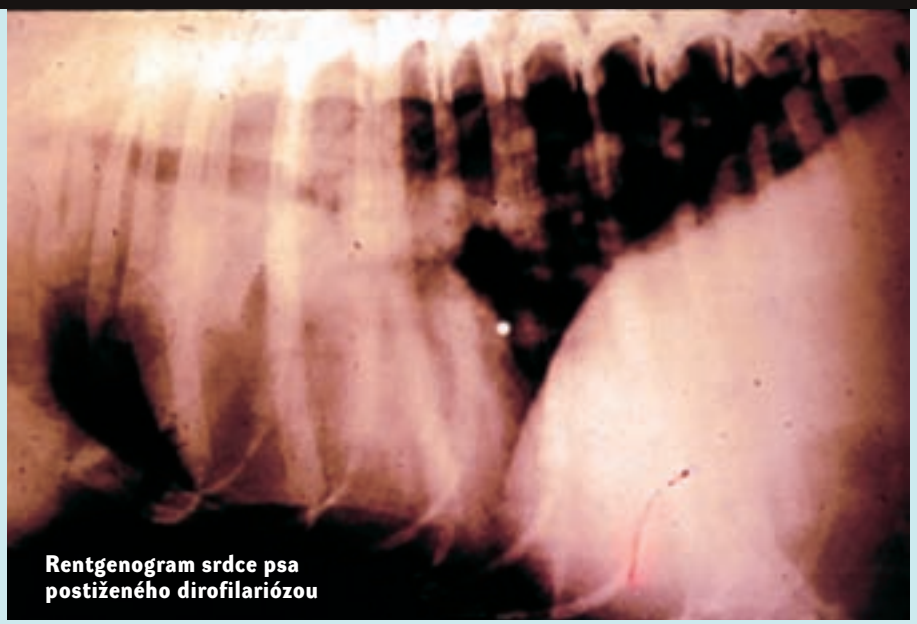

Rentgenogram srdce psa postiženého dirofilariózou

Protože léčba je problematická, je prevence o to důležitější. K preventivním opatřením patří podávání léků, které hubí larvy (mají mikrofilaricidní účinek). Jde o léčiva s obsahem dietylkarbamazinu, ivermektinu (u plemen vysoce citlivých k této látce je potřebná nejvyšší opatrnost - je nutno užívat výhradně preparáty určené pro psy a naprosto přesně je dávkovat; existují však už přípravky, které jsou i pro tato plemena zcela bezpečné), selamektinu, milbemycinu nebo moxidektinu. Dietylkarbamazin působí pouze na mikrofilárie, kterými byl pes právě nakažen.

Před napadením vlasovkou psí lze psa (kočku a ovšem i člověka) chránit také vhodnými repelentními přípravky proti komárům a jinému bodavému hmyzu.

Riziko přenosu na člověka

Z popisu vývojového cyklu plyne, že vlasovky psí u nás v teplé části roku mohou být přenášeny komáry na další hostitele, například kočky a fretky, ale také prasata nebo lidi. Hromadné nákazy lidí se však rozhodně v našich zeměpisných šířkách není nutno obávat. I v těch oblastech, kde se cizopasník vyskytuje trvale, jsou onemocnění jiných hostitelů méně častá než onemocnění psů a u lidí jsou vysloveně ojedinělá - dirofilarióza je pokládána za parazitózu, která je jen potenciálním rizikem pro člověka. Pro vlasovku psí je typickým hostitelem především pes, člověk je zřejmě pouze hostitelem náhodným. U nás se touto nemocí trpící psi objevovali dosud jen příležitostně. Obvykle se cizopasníky nakazili za pobytu v jižní Evropě nebo v jiných oblastech světa, kde se dirofilarióza vyskytuje trvale, a k nám je zavlékali když se vraceli s majiteli z dovolené nebo když byli do České republiky importováni. Nutno ovšem přiznat, že poslední dobou je u nás dirofilarióza, podobně jako v třeba v Maďarsku a na Slovensku, stále častější, neboť se zcela evidentně šíří do střední Evropy.

Další filariózy

Podobně jako vlasovka psí mohou být do střední Evropy zavlečeny i jiné druhy filárií, například z jižní Evropy, z Asie a Ameriky pocházející a v řídkém podkožním vazivu psů cizopasící *Dirofilaria repens* (byla již zjištěna na Slovensku), malajská Brugia pahangi, africká Brugia patei a v tropických oblastech Afriky a Asie domácí vlasovec medinský *(Dracunculus medinensis)*.

Příslušníci rodu Brugia způsobují (podobně jako známý a pouze u lidí cizopasící vlasovec mízní, Wuchereria bancrofti) onemocnění zvané elefantiáza, které se projevuje obrovitým zvětšením některých částí těla postiženého, například končetin. To je způsobeno dospělci žijícími někdy i roky v lymfatických cestách hostitele. Svým množstvím i velikostí (samci měřívají 22 až 25krát 0,09 mm, samice 50 až 60krát 0,16 mm) brání volnému proudění mízy, vyvolávají záněty v lymfatických dráhách a blokují je, což vede ke zduření a enormnímu zvětšení zasažené části těla. Přenašeči těchto vnitřních cizopasníků jsou různé druhy komárů z rodu Aedes, Culex, Anopheles a Mansonia, z nichž některé se vyskytují i na našem území.

Komár písklavý *(Culex pipiens)*

Od ostatních filárií se liší svým vývojovým cyklem vlasovec medinský. Samice tohoto druhu jsou dlouhé 50 až 120 cm (!) a silné asi 1 až 1,5 mm (samci měří jen 20 až 40krát 0,6 mm). Po oplození rodí samice živé larvy. V době březosti se zdržují v podkoží hlavního hostitele, kde tvoří boule a čekají, až se příslušná část jeho těla dostane do vody. Pak prorazí kůži, vysunou ven záď těla a vypouštějí do vody drobné, hadovitě se mrskající larvičky. Ty musejí pozřít drobní korýši zvaní buchanky (*Cyclops, Eucyclops* aj.), kteří se i v našich vodách běžně vyskytují a bývají loveni jako krmivo pro akvarijní ryby. V jejich tělní dutině prodělávají larvy další vývoj. Několikrát se svlékají a mění se v invazní larvy. Ty se do těla hlavního hostitele dostávají s vypitou vodou s buchankami. V zažívacím traktu se z nich uvolňují a jeho stěnou pronikají do různých orgánů, v nichž se zdržují, dospívají a parazitují. Oplozené samice putují pak do podkoží, kde se usadí, vytvoří bouli a čekají na příležitost, kdy budou moci vypustit do vody živé larvy. Drakunkulóza se považuje převážně za onemocnění lidí, vyskytuje se však i u psů, u nichž vypití vody s buchankami je koneckonců mnohem pravděpodobnější než u člověka. Je ovšem zřejmé, že v tropických oblastech, kde se vlasovec medinský běžně vyskytuje, není naprostá většina případů postižení psů a jiných zvířat nikdy zjištěna a uniká tak statistikám.

Některé druhy filárií napadají kromě jiných orgánů také oči. Je to jednak druh Dirofilaria conjunctivae, jednak vlasovec oční (Loa loa). *Dirofilaria conjunctivae* pochází ze Středomoří, z Maďarska, Makedonie, Rumunska, Turecka a byla zjištěna také v části bývalého SSSR, Indii, Africe a Argentině. Cizopasí uvnitř nodulů (uzlíků) na očních víčcích, v oku, nosu a v podkožním vazivu na různých místech těla. Vlasovec oční je nejznámější „oční červ“. Pochází z Afriky a oči napadá ve skutečnosti jen někdy. U psů nebyl ani jeden z těchto druhů doposud zjištěn.

Ivan Stuchlý

Foto autor